



Grado en Medicina



Aparato Locomotor

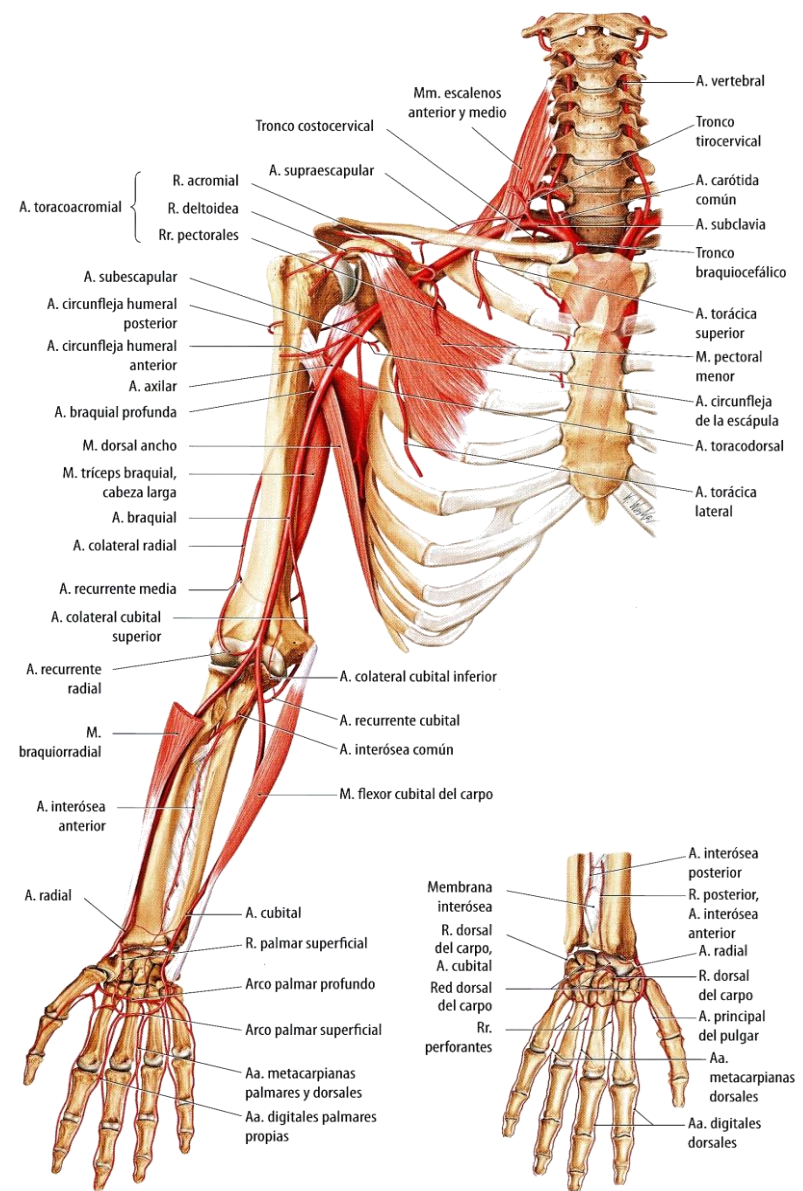
Estudio del Miembro Superior

Tema 17: Organización Arterial del Miembro Superior: Antebrazo y Mano.

Antebrazo y Mano

Ramas Arteria Radial:

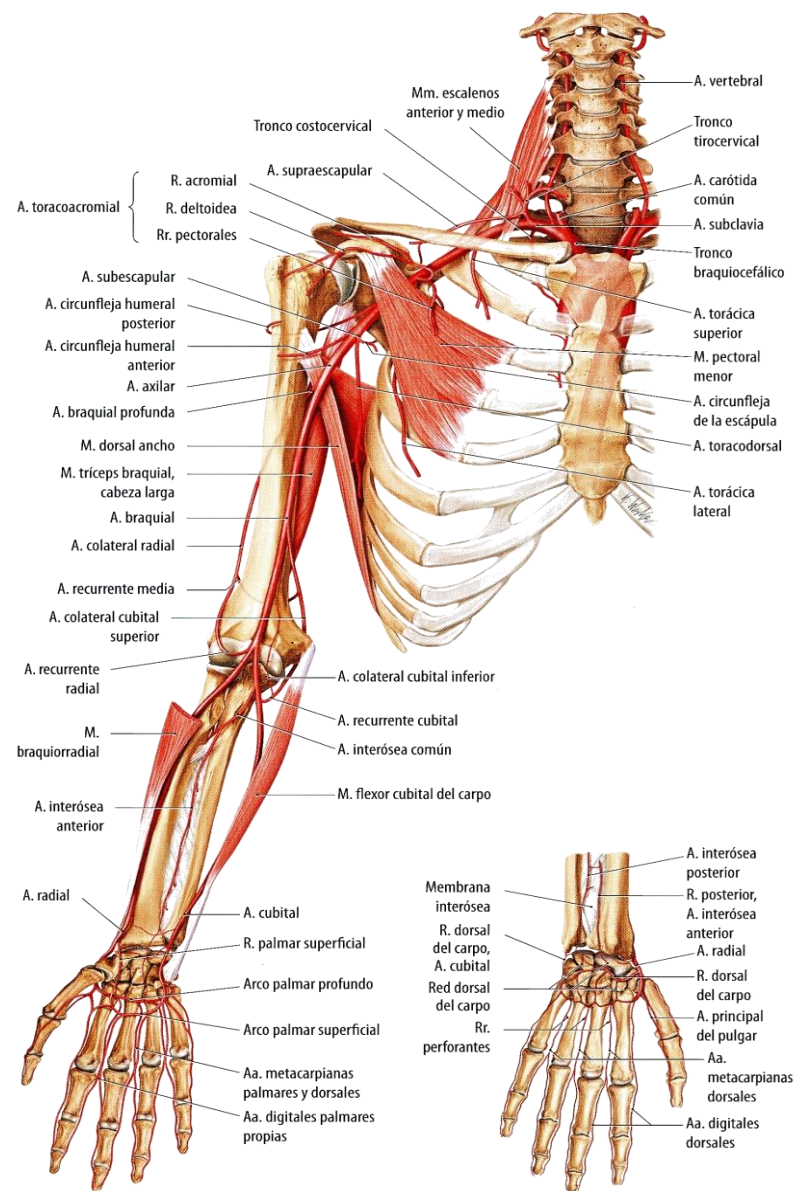
- A. recurrente radial.
- R. palmar del carpo.
- R. palmar superficial.
- R. dorsal del carpo.
 - Aa. metacarpianas dorsales.
 - Aa. digitales dorsales.
- A. principal del pulgar.
- A. radial del índice.
- Arco palmar profundo:
 - Aa. metacarpianas palmares.
 - Rr. perforantes.



Antebrazo y Mano

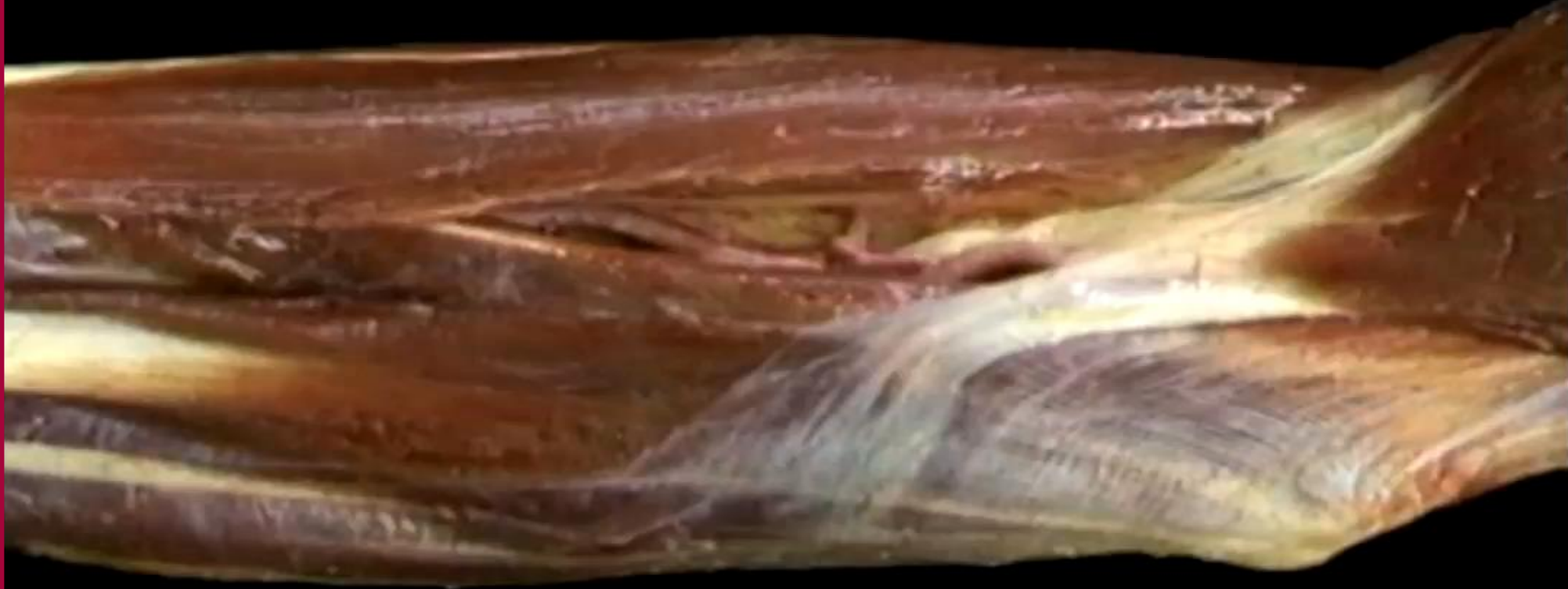Ramas Arteria Cubital:

- A. recurrente cubital.
- R. interósea común:
 - A. interósea posterior.
 - A. interósea recurrente.
 - A. interósea anterior.
- R. palmar del carpo.
- R. dorsal del carpo.
- R. palmar profunda.
- Arco palmar superficial:
 - Aa. digitales palmares comunes.
 - Aa. digitales palmares propias.



Antebrazo y Mano

Vascularización Arterial



Miembro Superior

- Sección transversal de las arterias radial o cubital.